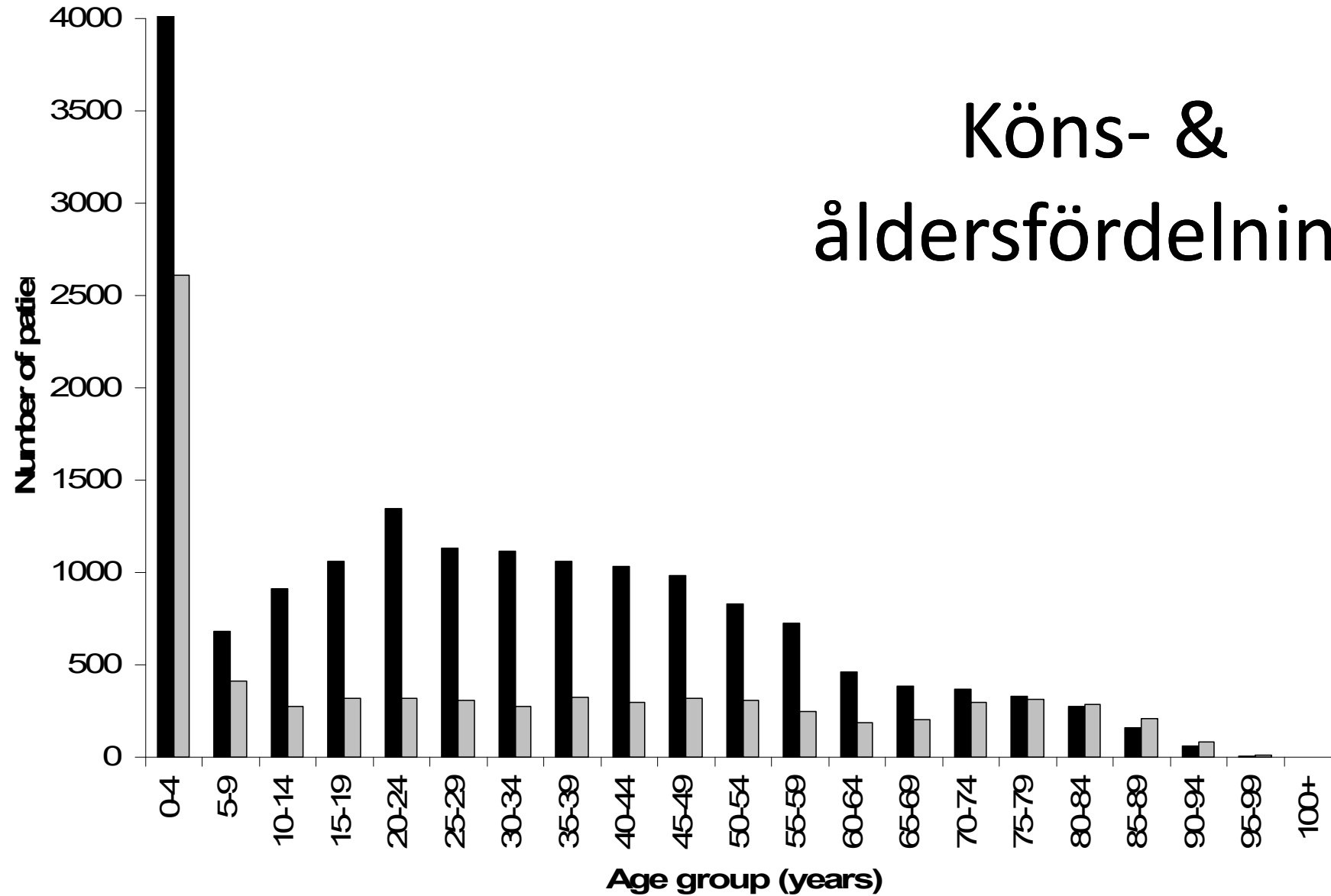


Barnbrännskador

- *Fredrik Huss, plastikkirurg*
- *Filip Fredén, IVA-läkare*

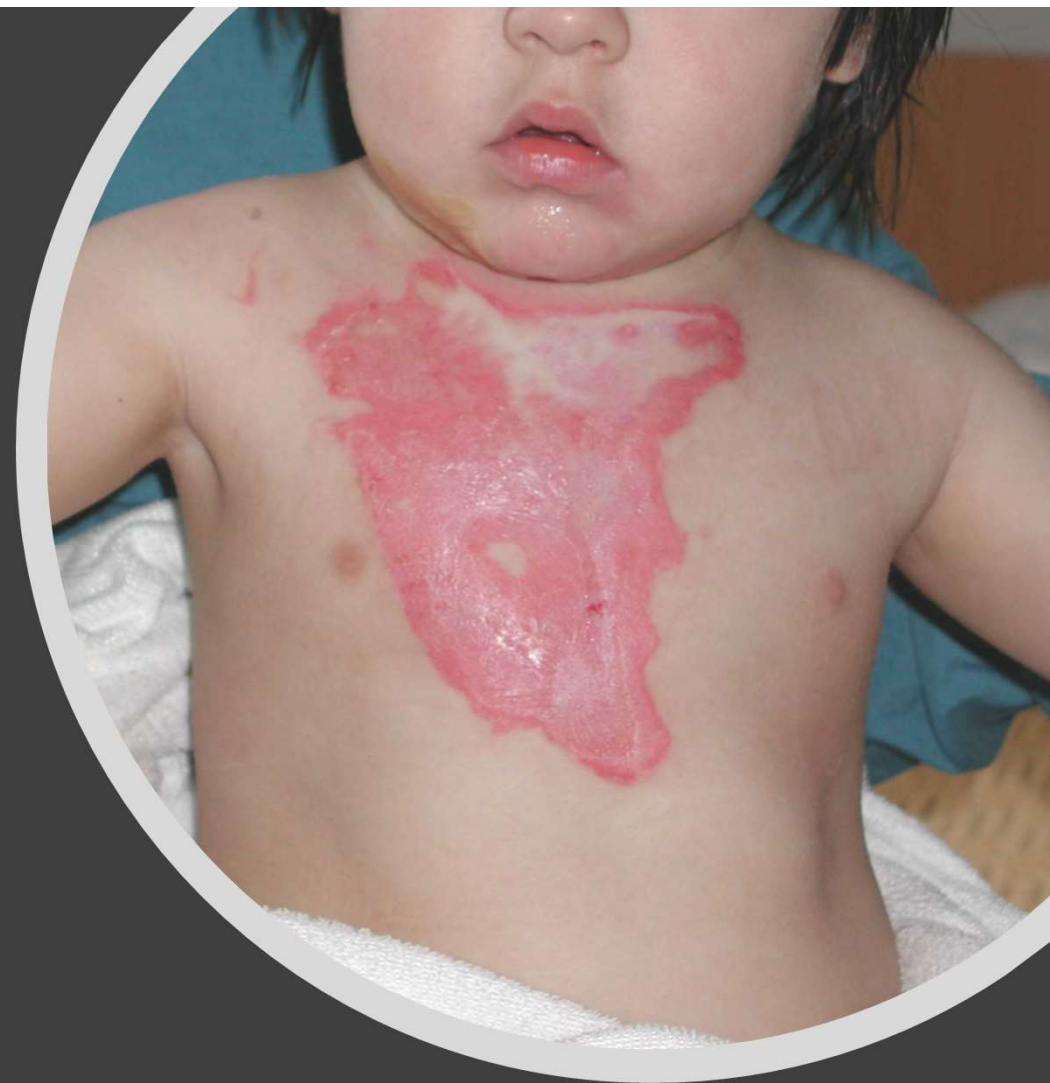- *Brännskadecentrum*
- *Akademiska sjukhuset*

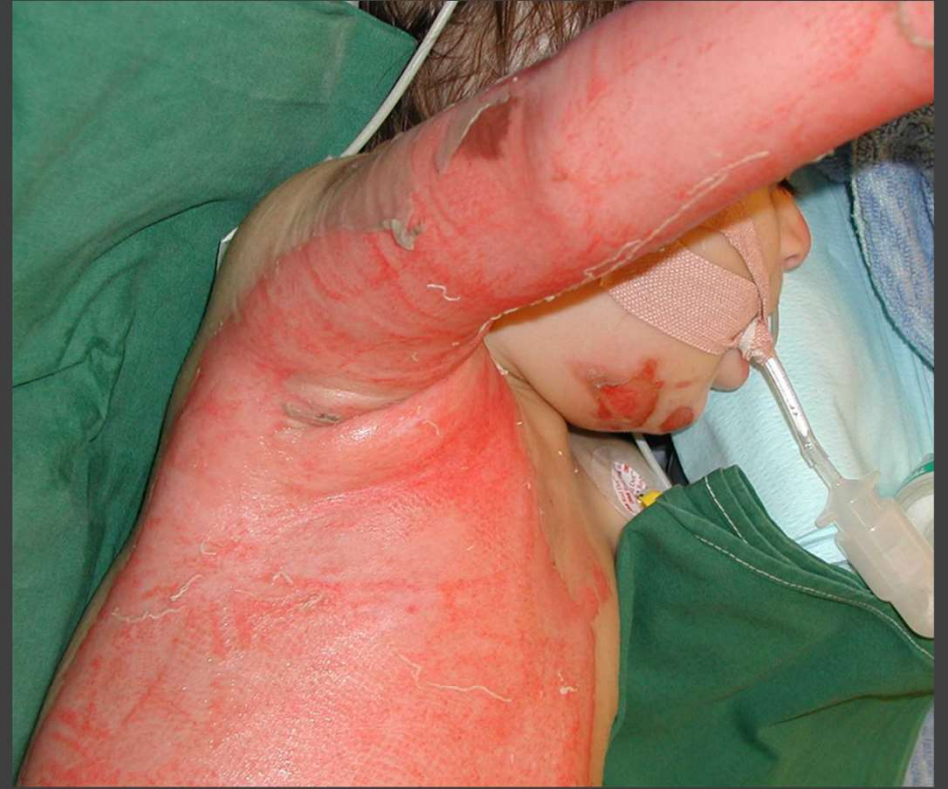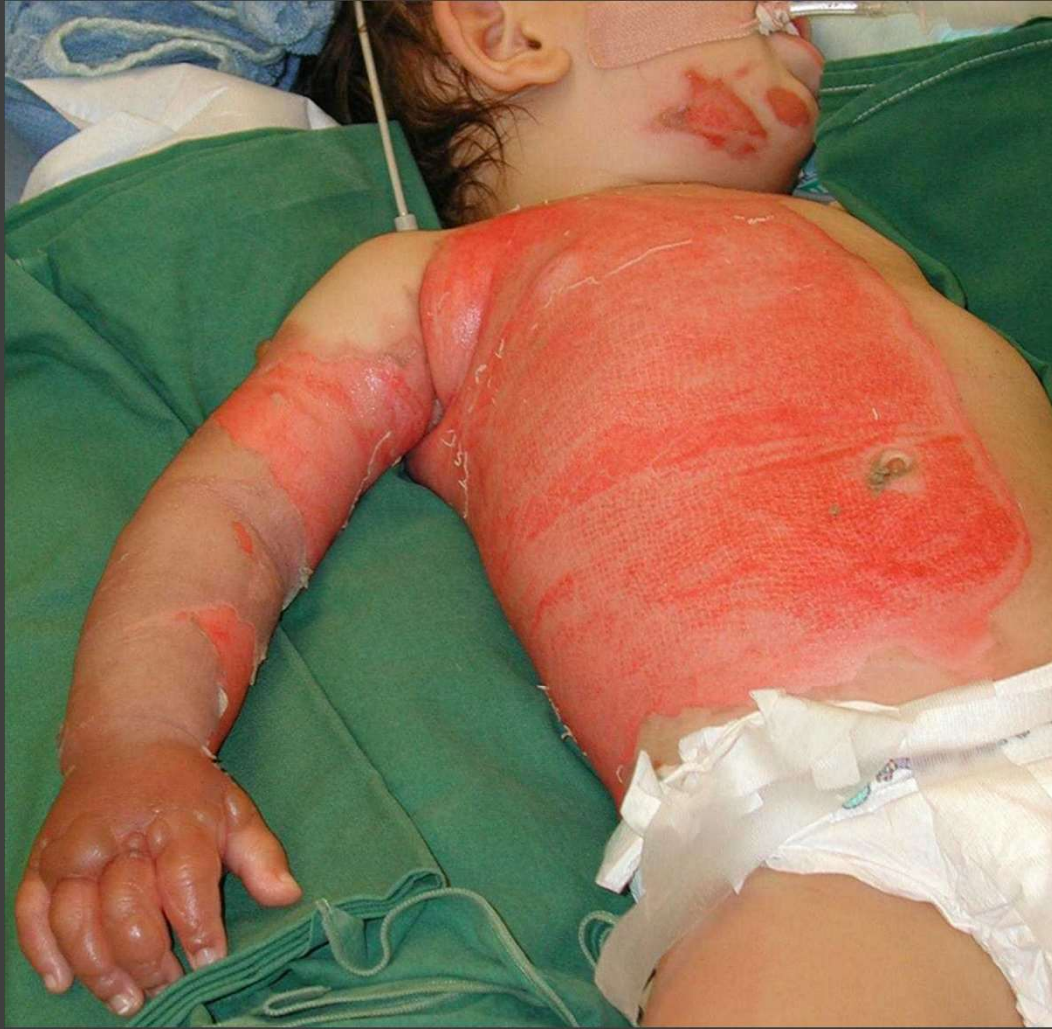Köns- & åldersfördelning



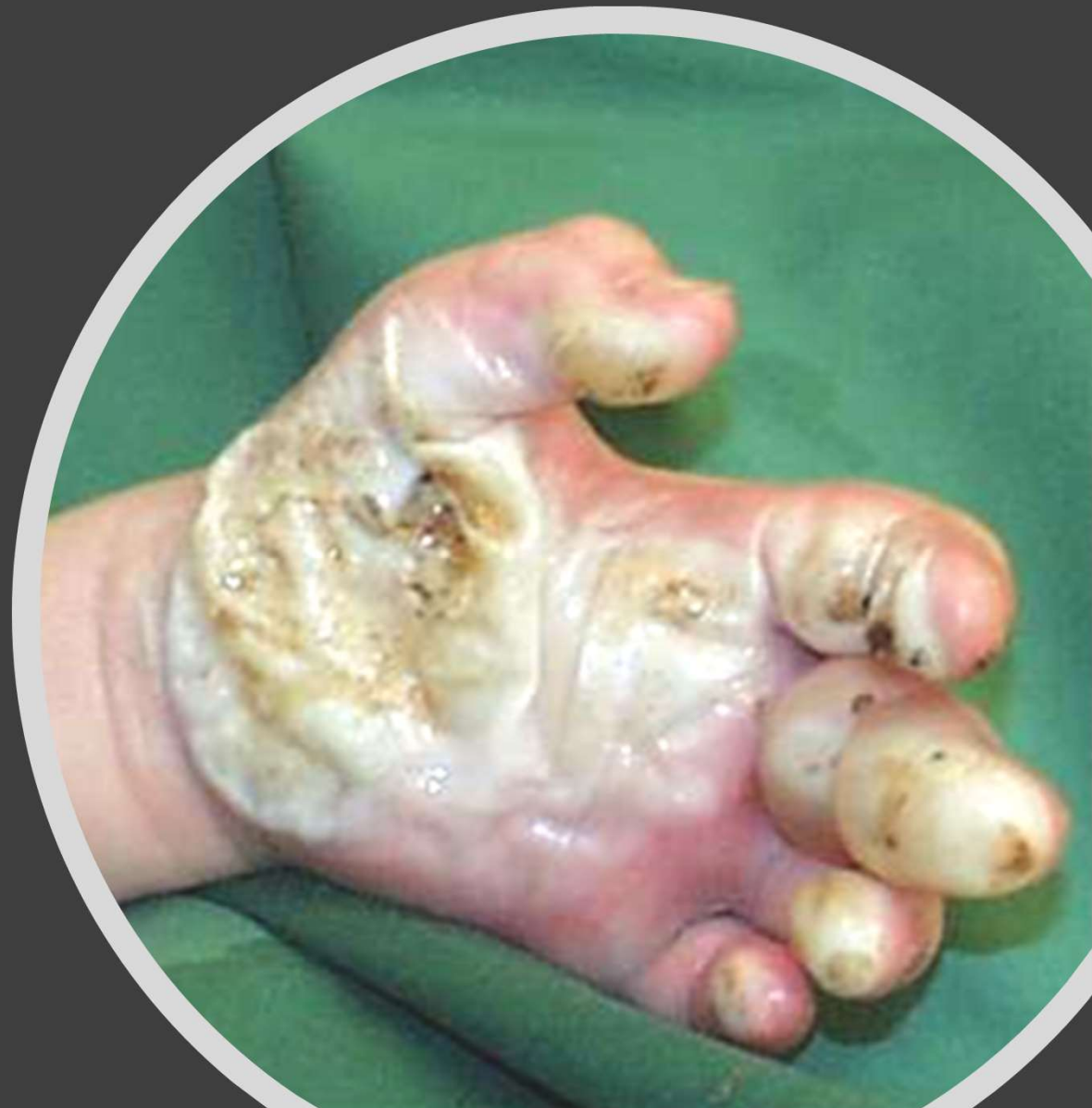Barnbrännskador

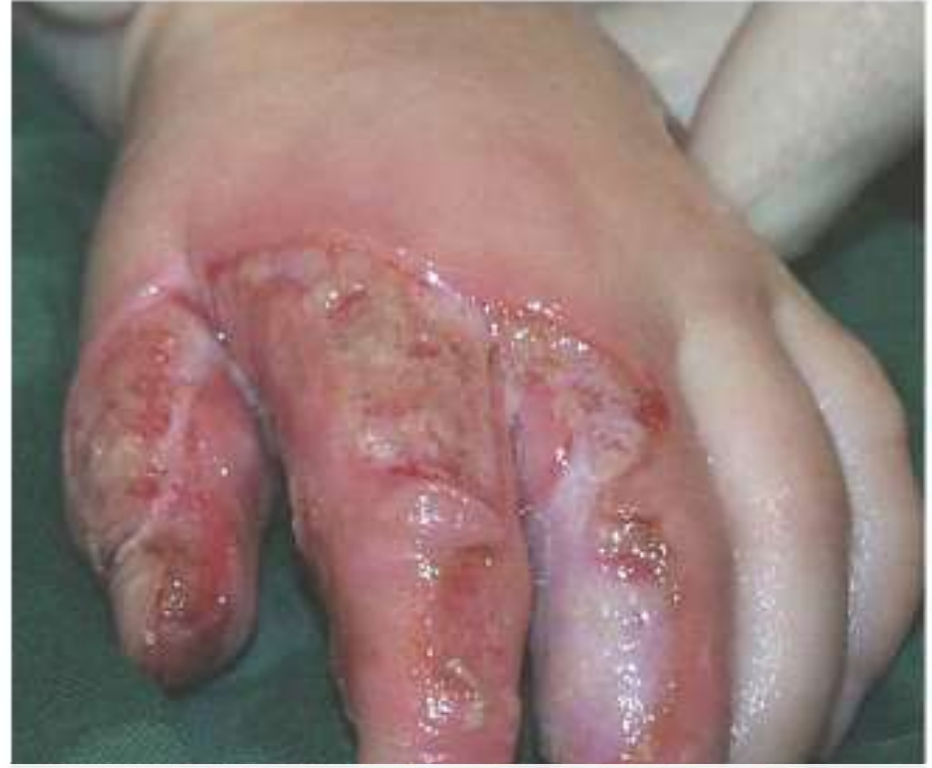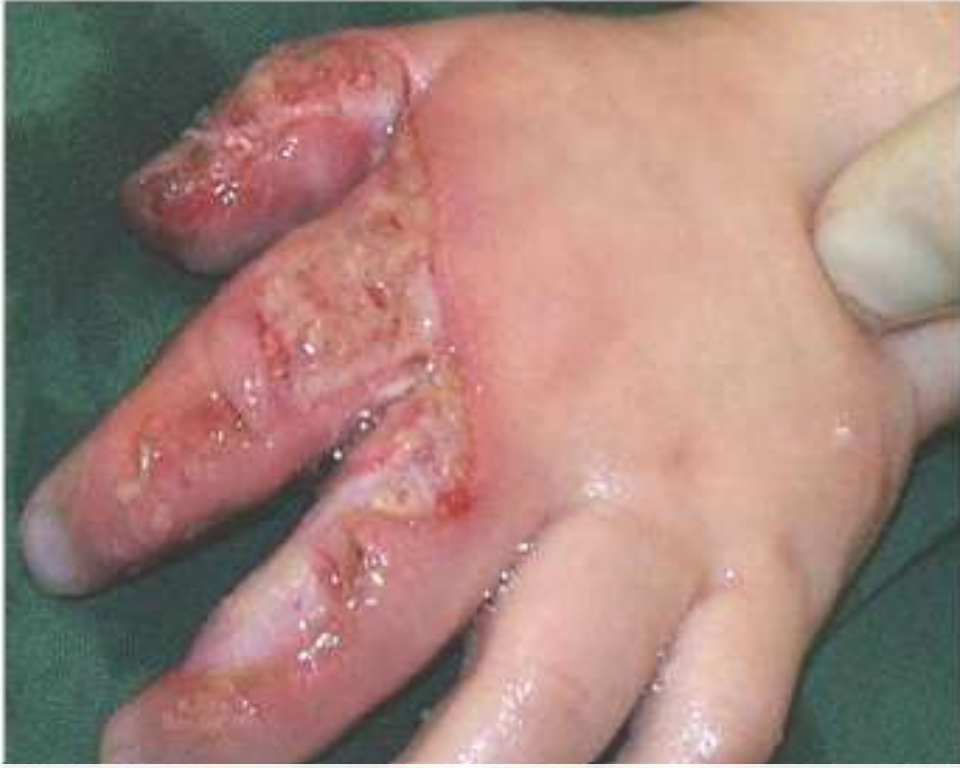- 400 barn/år till sjukhus
- Stora skador ovanligt
- Skållningsolyckor vanligast
 - Ålder 12-36 månader
 - Utbredning 5-20 (30)%
- Enstaka fall IVA-krävande
- Betydligt fler skador i utvecklingsländer, ofta flamskador






Kontaktskada





Kontaktskada



Vilka barn skall remitteras till Brännskadeenhet?

- Ytliga >10 %, Konsultation under 3 år > 5 %
- Djup delhud /Fullhudsbrännskador

- Brännskada + multisjuk/multitrauma
- Inhalationsskador
- Elektriska skador
- Kemiska brännskador
- TEN (Toxisk Epidermal Nekrolys)

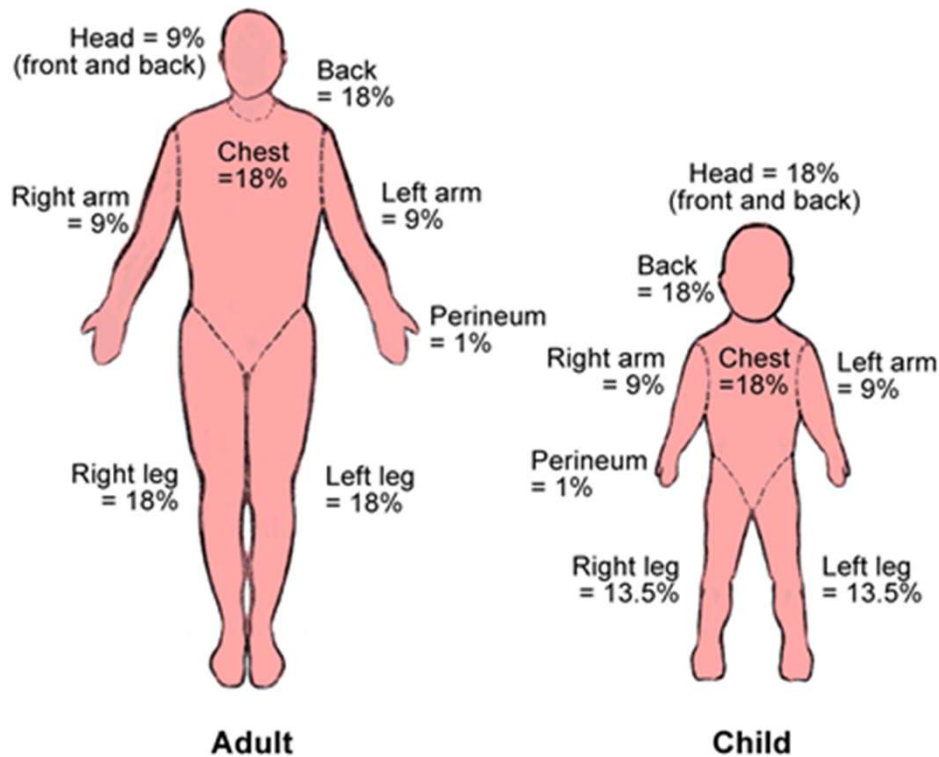
Skademekanismer

- Skållningsskador dominerar i ålder 1-3 år (pojkar > flickor)
- Elolyckor, flamskador för tonåringar (pojkar >> flickor)
- Enstaka olyckor med kemiska medel
- Stora skador ovanligt i Sverige

Initial behandling av sår

- Få bort det som bränner
- Skölj med rumstemp vatten om direkt efter olyckan, se upp med nedkylning!
- Gör översiktlig bedömning av utbredning och djup
- Täck med rena, torra dukar
- Använd inte fuktiga förband eller Watergel®

Stor brännskada på barn

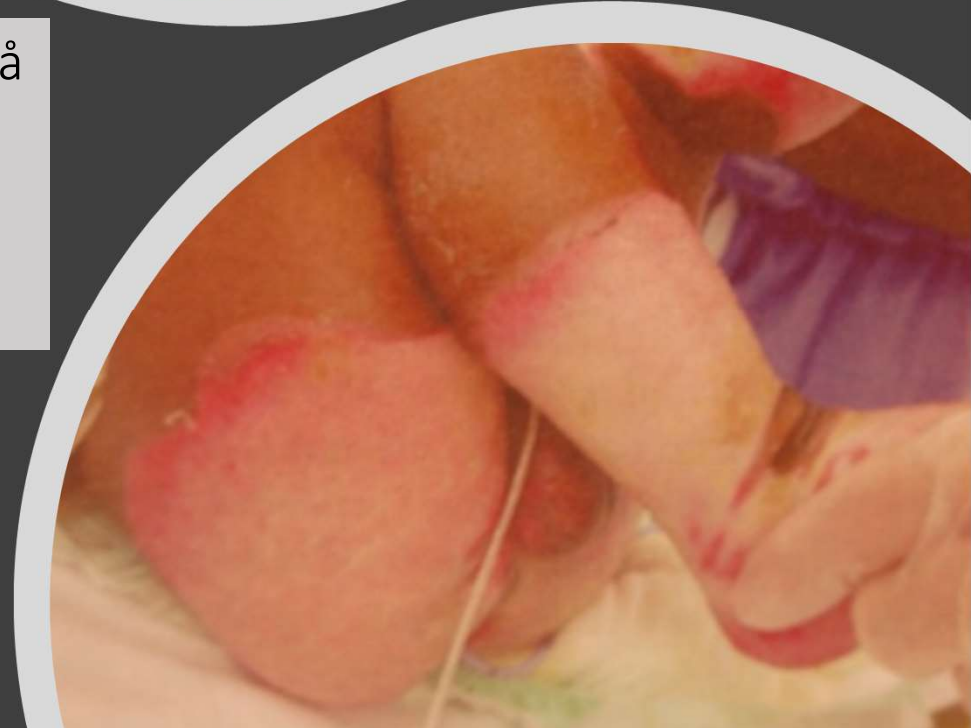
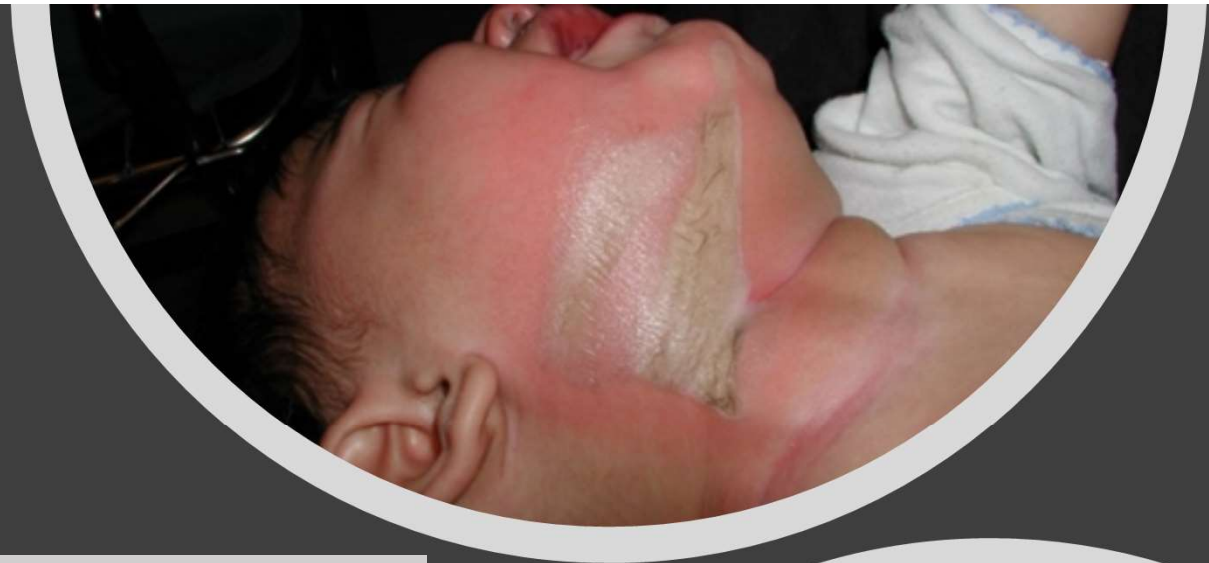
- Stora skållningsskador, > 25-30%, ovanligt
- Flamskador, elskador, oftast äldre barn
- Enstaka olyckor med kemiska medel
- Tänk
 - Stort trauma
 - ABC
 - Hypotermi
 - Vätska, uppvärmd
 - Ringer enl Parkland, Buffrad glukos för att täcka basalbehov
 - Mål-diures 1 ml/kg/h
 - Om behov av respirator → BIVA, Akademiska, cirka 5-10 barn/år, oftast pga brännskador i ansiktet med svullnad

Barnmisshandel (10-20% av barnbrännskador i USA)

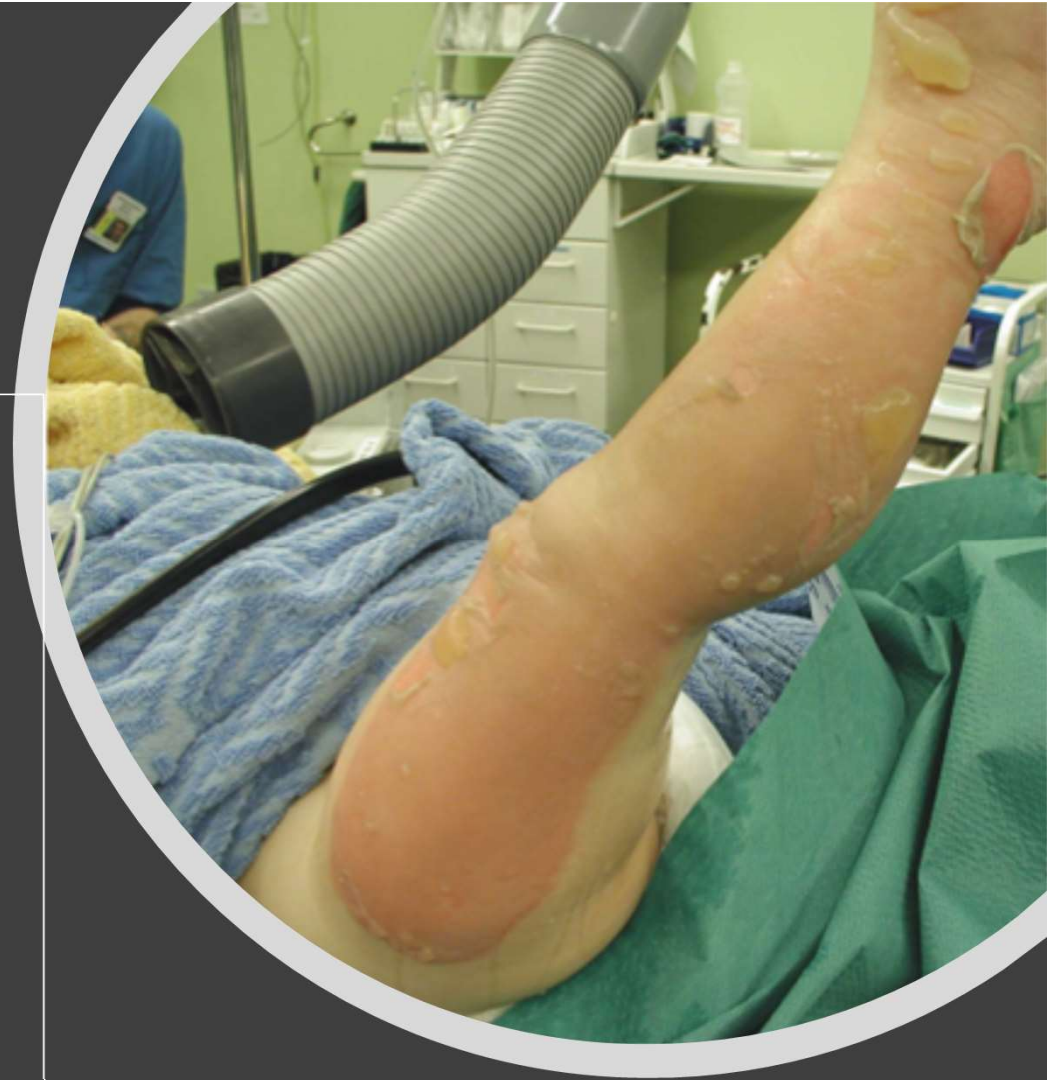- Stämmer anamnesen med skademönstret?
- Varierar anamnesen?
- Varierande ålder på skadorna?
- Typskador:
 - "neddoppning"
 - "stänkskador"
 - "handsk- eller strumpskador"

Uppmärksamhet på
anamnes
och
skademönster!!



Första omläggning av den ytliga skållskadan

- God sedering, ofta full narkos
- Noggrann rengöring av såret, blåsrester bort
- Såret skrapas rent
- Omläggning med lämpligt förband
 - Skyddar mot infektioner
 - Ger god smärtlindring
- Ej antibiotika primärt
- Sluten behandling
- Primärskadan är ren!
- Ny omläggning efter 3-4 dagar
- Tidigare om feber, illaluktande, smärtor

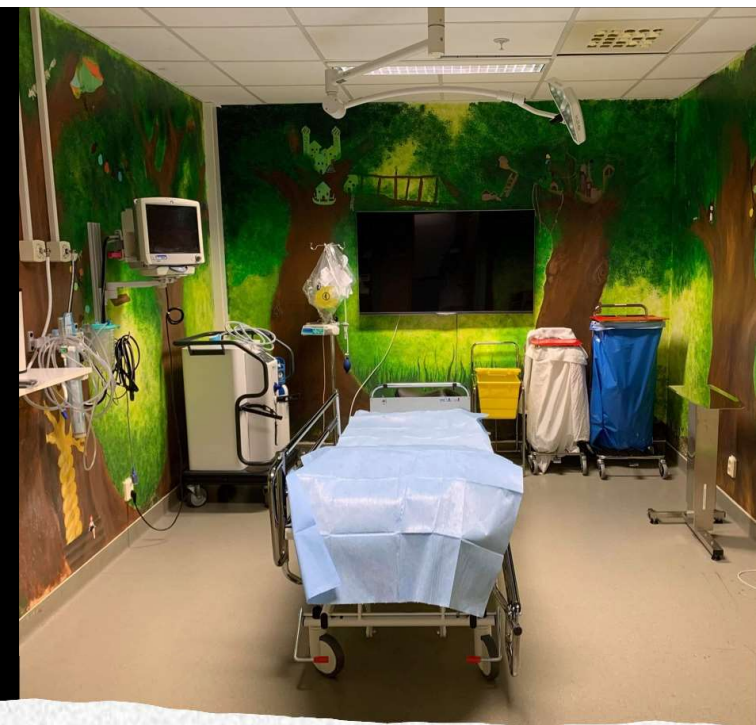
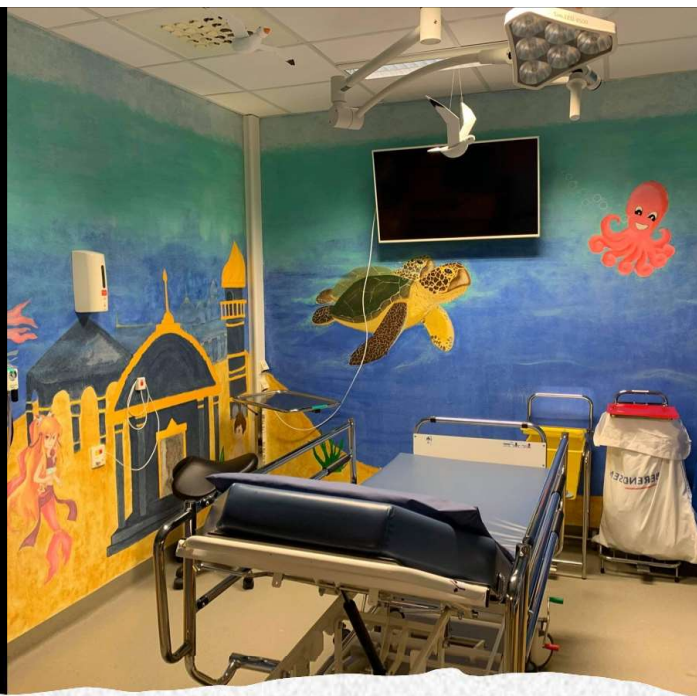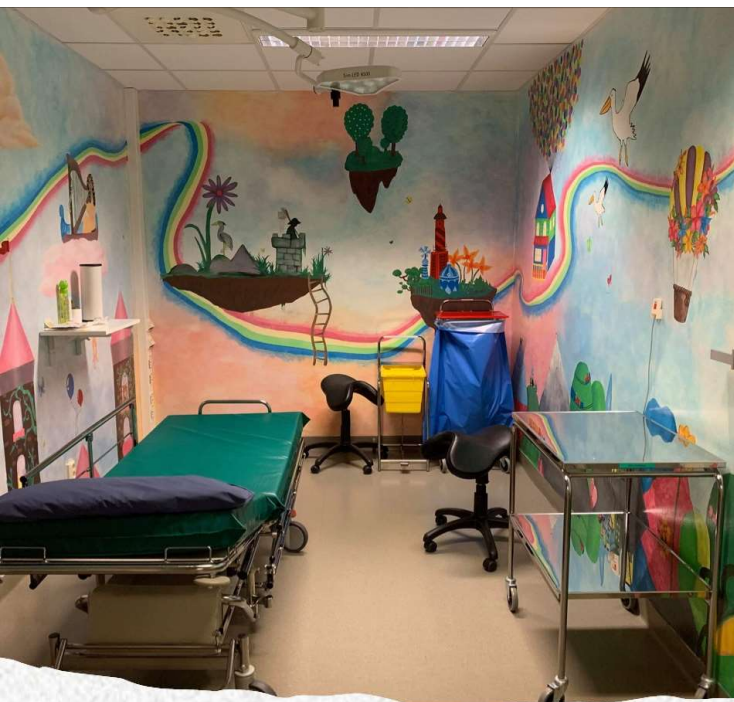


Smärtlindring

- Smärta hos små barn är svårbedömd, kan yttra sig som passivitet, dålig aptit
 - studier har visat att barn < 2 år får mindre analgetika
- Paracetamol
- Ipreen (undviks vid hotande organsvikt, sepsis)
- Morfin som kontinuerlig infusion eller vid behov
 - iv intermittert; 0,02 - 0,05 – 0,1 mg/kg
 - peroral mixtur; 0,2 - 0,5 mg/kg x 4-6
- Oxynorm-mixtur
 - 0,05 mg/kg
 - Bättre upptag än morfin per os
- Slutna förband god smärtlindrande effekt

Brännskadecentrums mottagning

- Cirka 1400 besök/år
- Omkring 300 sederingar per år, en stor andel barn, ofta skållningsskador
- Narkossköterska gör sederingar på mottagning och BRIVA



3 mottagningsrum

- Barnens favoritfilm - eller vår favorit 😊
- Såpbubblor
- I knät på föräldrar

Omläggning

- Ny omläggning efter 3-4 dagar
- Sluten behandling
- Tidigare om feber, illaluktande, smärtor

Sederingsmetod

- Alvedon och Ipren innan
- Vid behov tillägg av Oxynorm-mixtur 0,05-0,1 mg/kg
- Föräldrar närvarande
- Iv infart krävs ej
- Seding:
 - Dexdor nasalt, 1-2 microg/kg
 - Ketalar rektalt 6 mg/kg 20 min efter Dexdor
 - Omläggning efter ytterligare ca 20 minuter
- Denna metod nu använd i flera år, *inga* allvarliga händelser

Säkerhet:

- friska barn
- > 8 månader
- fastande

Iv-sedering

Rektal/oralt/nasalt kan göras utan infart

Kompletterande dos: i första hand halv dos ketalar

Om barnet har iv infart startar man ändå med nasalt dexdor och efter 20 minuter rektalt ketalar – om otillräcklig effekt kan man komplettera med små doser Ketalar iv

Utvecklingsländer

- Fler brännskador
- Mer flam-skador, öppna eldar i hemmen
- Fler skador som skulle behöva kirurgi, men bristande resurser
- Sekundärläkning med ärrkontrakturer
- *Beräknas att 70% av alla omläggningar på jorden görs utan analgesi/sedering!*